Ueber

Perforation des Oesophagus

durch

Carcinom desselben.

Inaugural-Dissertation

zur Erlangung der Doctorwürde in der Medicin, Chirurgie und Geburtshilfe

unter dem Präsidium

des

H. Professors Dr. von Ziemssen,

Director des städtischen Krankenhauses l/J. zu München, Ritter hoher Orden etc.

einer hohen medicinischen Facultät vorgelegt

von

Alfred Kurz

aus Stuttgart.

Mit 2 Abbildungen.

München 1878.

Druck von Fried & Reich Promenadestrasse 6, München.

Ueber

Perforation des Oesophagus

durch

Carcinom desselben.

Inaugural-Dissertation

zur Erlangung der Doctorwürde in der Medicin, Chirurgie und Geburtshilfe

unter dem Präsidium

des

H. Professor Dr. von Ziemssen,

Director des städtischen Krankenhauses I/J. zu München, Ritter hoher Orden etc.

einer hohen medicinischen Facultät vorgelegt

von

Alfred Kurz

aus Stuttgart.

Mit 2 Abbildungen.

München 1878.

Druck von Fried & Reich Promenadestrasse 6, München.

Herrn

Ludwig Bareiss

als

Zeichen der Dankbarkeit.

Die genauere Beobachtung eines interessanten Falles auf der II. medicinischen Abtheilung des Herrn Director v. Ziemssen, eines in die Luftwege perforirten Oesophaguscarcinoms gab mir die Veranlassung, sämmtliche in der Literatur bekannten Fälle von perforirten Oesophagus-Carcinomen mit Berücksichtigung des Krankheitsbildes sowie der Section tabellarisch zusammenzustellen und denselben zum Schluss die Veröffentlichung des von mir selbst beobachteten Falles beizufügen.

Die Perforationen des Oesophagus trennen sich je nach der Art ihrer Entstehung von selbst in primäre und secundäre. Primäre sind solche, bei welchen der Durchbruch von innen nach aussen erfolgt und das denselben bedingende ätiologische Moment dem Oesophagus selber angehört, während man secundäre solche nennt, bei welchen Prozesse der Nachbarorgane die Perforation herbeiführen. Dieselbe erfolgt entweder von aussen nach innen oder von innen nach aussen, nachdem der Oesophagus allmälig eine Destruction seiner Wandung erfahren hat. Was die Häufigkeit des Vorkommens beider Arten von Perforation anlangt, so lässt sich nicht mit Sicherheit sagen, welche von ihnen prävalire. Von 24 von Zenker[1]) beobachteten Fällen gehörten 12 zu den primären, 9 zu den secundären bei 3 war die Stellung zweifelhaft. Nach Vigla[2]) sind die primären die Regel, die secundären eine sehr seltene Ausnahme. Dies gilt aber nur von den Perforationen, welche in die Lunge oder die Bronchien erfolgen.

Die primären Perforationen werden bedingt durch Tractionsdivertikel, indem die Wandung derselben in ulcerösen Zerfall geräth, ferner durch carcinomatöse Geschwüre des Oesophagus, durch Fremdkörper, durch Einwirkung ätzender Substanzen, schliesslich durch Ulcerationen nicht näher zu bestimmender Art.

---

[1]) Hdb. d. sp. Path. u. Ther. von v. Ziemssen Bd. 7, 1. Hälfte p. 110.

[2]) Vigla (Communications accidentelles de l'oesophage avec les poumons et les bronches. Arch. génér. de Méd. 4. Sér. I. XII. 1846.

Was nun die Häufigkeit des Vorkommens dieser einzelnen die primären Perforationen bedingenden Ursachen anbelangt, so fallen nach den Beobachtungen von v. Ziemssen und Zenker auf 12 Fälle primärer Perforationen 8 Tractionsdivertikel, 2 Carcinome, 2 Geschwüre zweifelhaften Charakters.

Die Perforation selber, gleichgiltig ob primär oder secundär, kann in allen Theilen des Oesophagus stattfinden, in dem Halstheil jedoch seltener als in dem Brusttheil. Geradezu ein Prädilectionsort ist die vordere Wand des Oesophagus in der Höhe der Bifurcation der Trachea.

Was das Organ betrifft, in welches die Perforation geschieht, so ist dasselbe naturgemäss sehr verschieden.

Es kann entweder nur das Mediastinum in Mitleidenschaft gezogen sein, in welchem es zur Ausbildung verschieden gestalteter Höhlen kommt, oder es greift der Process weiter und dann kommen sämmtliche benachbarte Organe in Betracht. Es kann der Durchbruch stattfinden in ein oder beide Bronchi, in die Trachea, in die Lunge unmittelbar, indem durch eine Fistel die angrenzende Lungenpartie in Contact mit dem Inhalt des Oesophagus kommt, durch reactive Entzündung allmälig in Ulceration geräth, deren Folge Cavernenbildung ist. Die Caverne kann weiter um sich greifen und schliesslich einen Bronchus erreichen, mit welchem sie dann in offener Verbindung steht, so dass schliesslich durch Vermittlung der Fistel, der Caverne, des mit der Caverne in Verbindung stehenden Bronchus auf Umweg eine vollständige Communication zwischen Trachea und Oesophagus hergestellt ist. Die Perforation findet weit häufiger in die rechte Lunge, als in die linke statt. Ferner kann sie in die Pleurahöhle erfolgen, ebenfalls häufiger in die rechte als in die linke. Hiedurch sind die Bedingungen zur Entstehung eines Pyopneumothorax gegeben. Weiterhin ins Pericard, wodurch Pyopneumopericardium entsteht. Auch in die grossen Arterien ist der Durchbruch beobachtet worden, vor Allem in die Aorta descendens, dann in die A. pulmonalis, intercostalis, thyr. inf., subelavia, carotis. In die Vena cava und hemiapygos. Auch vom Durchbruch in den linken Vorhof ist ein Fall bekannt.

Was nun die Häufigkeit der einzelnen Communicationen mit den verschiedenen Nachbarorganen, das statistische Zahlenverhältniss derselben betrifft, so findet sich bei v. Ziemssen und Zenker im H.-B. f. sp. Path. u. Ther. B. 7 1. Hälfte p. 117 eine Analyse von 120 Fällen von Oesophagusperforationen — primäre und secundäre zusammengenommen — nach welcher der Oesophagus communicirte mit:

R. Bronch.	L. Br.	Trachea	R. Lunge.	L. Lunge	R. Pleura	L. Pl.
14mal	12	21	17	6	10	1
26			23		11	

Peric.	l. Vorhof	Aorta	A. pulm.	Carotis.	A. subclav.
7	1	18	1	1	2

A. thyr. inf.	A. intercost.	Vena cava.	Vena hemiazygos.
1	1	1 (?)	1

Schilddrüsencyste
2

In 17 Fällen Communication mit Mediastinum oder dem periösophagealen Bindegewebe.

Demnach erfolgte die Perforation am häufigsten in die Bronchien und zwar in den rechten häufiger als in den linken, dann in die Lungen, hier wieder weit häufiger in die rechte als in die linke Lunge, ein Verhältniss beider nahezu wie 3:1. Dann in die Aorta, das Mediastinum, in die Pleuren, ins Pericard. In die rechte Pleura bei weitem häufiger als die linke. Was die grössere Häufigkeit der Perforationen nach R. anbelangt, sowohl in die Lunge, die Pleura, als auch den Bronchus, so findet dies seine genügende Erklärung in der topographischen Lage des Oesophagus zu den genannten Gebilden. Aus einem Horizontalschnitt an gefrorenen Leichen von Braune, gemacht in der Höhe des VII. Brustwirbels (siehe Tafel II) geht hervor, dass hier der Oesophagus der rechten Lunge mit ihrer Pleura unmittelbar anliegt. Wenn man nun bedenkt, dass gerade die Höhe des VII. Brustwirbels der Stelle im Oesophagus entspricht, in welcher die meisten Perforationen vorkommen, so ist es nicht zu verwundern, dass die meisten Perforationen eben nach der rechten Brustseite erfolgen.

Die Symptome der perforirenden Oesophaguscarcinome werden und können nicht immer die gleichen sein; sie werden vor allem verschieden sein je nach dem Ort, wohin die Perforation erfolgt. Eine Perforation in den Herzbeutel wird nothwendigerweise ein ganz anderes klinisches Bild liefern, als eine Perforation in die Lunge oder Pleurahöhle. Bei einer Perforation in den Herzbeutel, wodurch die Bedingung zur Entstehung eines Pyopneumopericardiums gegeben ist, hat man ausser den subjectiven Symptomen von Seiten des Patienten — Athemnoth, Beklemmung, Schmerzen in der Herzgegend etc. — alle physikalischen Zeichen eines Exsudates mit Luft gemischt in dem Herzbeutel, darunter metallische klingende Herztöne, oder metallisch klingendes Plätschern, wie es in einem Fall aus der Niemeyer'schen Klinik zu Greifswald in ganz exquisiter Weise vorhanden war. Der Fall, der wegen seiner interessanten Erscheinungen, die er

bot, hier unter die Symptomatologie eingereiht werden soll, betraf einen 46jährigen Arbeiter, der seit 3 Jahren an Erbrechen unmittelbar nach dem Schlingen litt und nach und nach bedeutend abgemagert war. Ohne dass die Schlundsonde angewendet wurde, trat plötzlich ein rythmisches metallisches Plätschern bei jeder Herzsystole auf, das in der Nacht so laut wurde, dass es der Wärter im Nebenzimmer durch die geschlossene Thüre hörte.

Bei der Untersuchung war die Herzdämpfung vollständig geschwunden, ein voller nicht tympanitischer Percussionsschall dafür aufgetreten. Herzstoss nicht fühlbar. Bei jeder Systole metallisch klingendes Plätschern. Starker Foetor ex ore. Bald darauf Tod. Die Section ergab im Herzbeutel eine übelriechende Flüssigkeit in der Menge von 600 Cem., im Pericard eine spaltförmige Oeffnung durch einen 3/4″ langen Kanal in Communikation mit dem Lumen des Oesophagus, in welchem 1/2″ oberhalb der Cardia beginnend und 5″ sich aufwärts erstreckend ein carcinomatöses Geschwür sich befindet, das in der Mitte der Vorderwand der Speiseröhre eine Perforationsöffnung zeigt.

Aber nicht nur die Perforationen in verschiedene Organe, sondern auch die in ein und dasselbe Organ werden sich nicht immer in ganz gleicher Weise kundgeben. Allein diese werden immer etwas Gemeinsames haben, etwas, was allen in höherem oder geringerem Grade zukommt. So haben die Perforationen in ein grösseres arterielles Blutgefäss stets tödtliche Blutung zur Folge. So haben die Perforationen in die Lunge gleichgiltig ob durch die Vermittlung eines Bronchus oder einer durch das Mediastinum sich erstreckende Oesophagusfistel entstanden, als etwas Gemeinsames immer den heftigen Husten besonders nach dem Schlingen und die Expectoration der charakteristischen Speise-Sputa. Aber allerdings wird dies nicht in allen Fällen genügen, um den Arzt sofort auf die richtige Diagnose zu bringen. Denn gerade hier gibt es Fälle, die so schleichend verlaufen, dass sie lange Zeit nicht erkannt werden. Die Kranken husten dann wohl und klagen über viel Auswurf, da sie aber sonst keine besonderen Symptome, vor allem keine Reizerscheinungen in den Lungen zeigen, so wird dem Arzt eine Zeit lang jeder Verdacht auf eine stattgehabte Perforation ferne bleiben. Und eben bei perforirenden Carcinomen geht die Perforation selber in der bei weitem überwiegenden Anzahl der Fälle so allmählig und symptomlos einher, dass der Zeitpunkt des Eintretens derselben meist gar nicht festgestellt werden kann. Untersucht man aber die Spute und findet in ihnen Theile der zuvor genossenen Nahrung, so wird man sicherlich veranlasst, die Lunge einer genaueren Untersuchung zu unterziehen. Eine Dämpfung mit

bronchialem Athmen und Rasselgeräuschen wird den Zustand dann nicht mehr im Unklaren lassen.

Als weitere characteristische Erscheinung findet man, dass beim Schlingen von der Perforationsstelle an das normale Oesophogus-Geräusch aufhört. Dazu kommt eine Anzahl mehr oder weniger in's Gewicht fallender Symptome. Bei genauer Untersuchung wird man finden, dass die gedämpfte Partie auf der Lunge nicht immer ihren gleichen Umfang und ihre gleiche Intensität hat, sie wird vor einer Nahrungszufuhr einen kleineren Umfang und eine geringere Intensität haben, als nach derselben. Auch kann das Athmungsgeräusch seinen Typus wechseln. Vorher vielleicht vesiculäres oder unbestimmtes Athmen wenigstens beim Inspirium — das Expirium muss ja schon bronchial sein, wenn es zur Höhlenbildung in der Lunge gekommen ist — nach der Nahrungszufuhr dann bronchiales Inspirium. Hat man eine carcinomatöse Struktur des Oesophagus vor sich und findet nach täglichem Sondiren, dass die Struktur plötzlich eine vollständige geworden ist, dass eine absolute Stenose sich ausgebildet hat, so kann keinerlei Nahrung mehr passiren, Sieht man aber, dass die eingeführte Nahrung, z. B. Milch dennoch passirt, d. h., dass sie vollständig verschwindet, also nicht regurgitirt, obwohl die Sonde auf eine absolute Stenose stösst, so muss eine Perforation vorliegen. Tritt dann schnell darauf ein heftiger Hustenreiz mit Expectoration milchiger Sputa ein, so ist zugleich auch der Ort gegeben, wohin die Perforation erfolgte. Es liessen sich noch weitere Symptome angeben, die mehr oder weniger für die Diagnose von Werth sind, entschieden aber das Wichtigste und was allen Perforationen in die Lunge gemeinsam ist, ist der quälende Husten nach jeder Zufuhr von Speisen, welcher die Expectoration characteristischer Sputa zur Folge hat, Sputa, in denen man die vorher genossenen Speisen in veränderter oder unveränderter Form wieder findet. Gerade daran wird man aber auch jeden Fall von Perforation in die Lunge sofort wieder erkennen.

Die in der Literatur bekannten Fälle von perforirenden Oesophaguscarcinomen sind in Folgendem zusammengestellt. Aus der Krankengeschichte, sowie der Section sind immer die wichtigsten Momente angegeben. Die Zahl beläuft sich abgesehen von dem neuen am Schluss erwähnten Falle auf 38. Die beiden letzten Fälle, der von Engel-Reimers und der von v. Ziemssen beobachtete Fall sind wegen ihres eclatanten klinischen Bildes, das sie beide lieferten, genauer im Auszug angeführt.

Alter des Individ. Autor.	Auszug aus der Kranken-Geschichte.	Dauer der Krankheit	Section.
Die ersten 5 Fälle in der Charité unter Frerichs beobachtet in den Jahren 1861—65. (Schmidt'sche J. B. Bd. 158. pag. 300—303.	Seit 4 Monaten Magenbeschwerden, Schlingbeschwerden. Schmerzen in der linken Brustseite. Kachexie.	4 Monate 13 Tg.	Im untern linken Lungenlappen eine von unten nach oben trichterförmige Höhle mit stinkender nussfarbiger Jauche, welche auch die Bronchien erfüllt. In beiden O.-Lappen zahlreiche alte käsige Heerde. Oberhalb der Bifurcation der Trachea eine krebsige Infiltration im Oesophagus mit Ulceration und Perforation in den linken Bronchus.
I. 50jährig. Mann	Perc. HR. in der Fossa supraspinata und L. von der Mitte des Inter-Scapularraumes bis ganz nach unten gedämpft. Daselbst Bronchialathmen mit grossblasigen Rasselberäuschen. Viel Husten, übelriechender Auswurf, Dyspnö. Bei dem zweiten Versuche dringt die Sonde in den Magen.		
II. 42jährig. Frau	Schlingbeschwerden. Regurgitation. Kachexie. HL. im Unterscapularraum bis zur Fossa infraspinata, starke Dämpfung. Darunter hoher, gedämpfter, tympsanitischer Perc.	4 Monate 22 Tg.	Linksseitiger Pyopneumothorax. In der Höhe der Bifurcation ein carcinomatöses Geschwür im Oesophagus. Daselbst eine Perforationsöffnung, welche in einen gangränösen Heerd der rechten Lunge führt. L. U.-Lappen luftleer, körnig, mit weisslichen Bindegewebszügen und einem erbsengrossen, gelblichen Knoten versehen. Die Bronchien daselbst mit graugelber Flüssigkeit gefüllt.
	Bis über die Linea axill. hinaus R. von der Spina scapulae an nach abwärts tiefer, voller, tympanitischer Perc. H.L. über der Spina scapulae kein Athmungsgeräusch, im Interscapularraum Inspirium undeutlich, Exspirium bronchial, weiter nach u. zahlreiche trockene Rasselgeräusche. R. oberhalb der Spina scapulae lautes		

	Schnurren und Pfeifen, unterhalb derselben schwaches unbestimmtes Athmen, am Angulus scapulae Reibegeräusch mit bronchialem Exspirium. Geringer Husten mit übelriechendem graugrünem Auswurf. Hinderniss im Oesophagus in der Höhe des V. Rücken-Wirbels nur mit Gewalt überwunden. Dyspnoe. Unter Asphyxie Tod.		
III. 53jährig. Mann	Schlingbeschwerden, Unmöglichkeit feste Speisen zu geniessen. Hinderniss im Oesophagus in der Höhe der Cardia. Rückenschmerzen. Stets nach der Nahrungszufuhr Regurgitation. L.H. von der 9. bis 11. Rippe Dämpfung. Starker Foetor ex ore. Zunehmender Marasmus.	Nicht ganz 1 Jahr	Ueber der Cardia ein 6 Ctm. grosses carcinomatöses Geshwür im Oesophagus. Im obern Theil des Geschwüres eine Stricur und oberhalb derselben in der Vorderwand eine Perforationsstelle. Linksseitiger Pyopneumothorax. Im l. U. Lappen eine taubeneigrosse Caverne in Communication mit der Perforationsstelle. Ausserdem Perforation in den Herzbeutel, Pyopneumopericardium.
IV. 42jährig. Mann	Schlingbeschwerden, Regurgitation. Hinderniss in der Höhe des Processus xiphoideus. RHU. schwache Dämpfung mit unbestimmtem abgeschwächtem Athmen. Fieber. Unter Somnolenz Tod.	? beobachtet v. 18. Februar 1861 bis 27. März 1861	Oesophagus von der Höhe des Lungenhilus bis zur Cardia durch ein carcinomatöses Geschwür verengt. 8 Ctm. unter dem Schildknorpel eine Perforationsstelle in Communication mit einer kleinen Höhle hinter der Trachea. Seitlich von der ersten 2 kleinere Perforationsöffnungen. Im linken Bronchus 2,5 Ctm. unterhalb der Bifurcation eine Perforationsöffnung. Im r. U. Lappen eine wallnussgrosse Infiltration mit grauröthlicher Schnittfläche. Im r. Mittellappen einige Cobularpneumonische Infiltrationen. Bronchien mit trüber weisslicher Flüssigkeit, die kleineren im l. U. Lappen mit trüber, schleimiger Flüssigkeit gefüllt.

Alter des Individ. Autor.	Auszug aus der Krankengeschichte	Dauer der Krankheit	Section.
V. 52jährige Frau	Ziehende Schmerzen im Rücken, Regurgitation, absolute Stenose. Geschwulst am Halse. Kachexie. RHU. Dämpfung, Athemgeräusch aufgehoben. Vom 3. Brustwirbel an kein Oesophagealgeräusch mehr. Unter Collaps und Trachealrasseln Tod.	? V. 19. Oct. bis 12. Dezember 1871 beobachtet	In der Fossa supraclavicularis ein apfelgrosser höckriger carcinomatöser Tumor in Zusammenhang mit dem Oesophagus. Im Oesophagus 2,5 Ctm. unter dem Ringknorpel eine kirschkerngrosse Oeffnung, welche in die Trachea und eine neben derselben liegende Abscesshöhle führt. Das mittlere Drittel des Oesophagus war von einem ringförmigen, 7 Ctm. hohen carcinomatösen Geschwür eingenommen. R. Lunge allseitig verwachsen, auf der Schnittfläche einzelne derbe grauröthliche, prominirende Stellen.
VI. 50jährig. Mann beschr. von Dr. A. Nobiling, München bayr. ärztl. Intell.-Bl. XVI. 31. Aug. 1870	Schlingbeschwerden. Ernährung durch die Schlundsonde. Hustenanfälle mit übelriechendem Auswurf. Kachexie.	?	Am untern Ende des Oesophagus ein ringförmiges 5 Ctm. hohes Cancroid mit centralem Geschwür, in dessen Grunde eine kreuzergrosse Oeffnung nach dem linken Bronchus führt. Im l. U. Lappen eine wallnussgrosse Höhle mit brandigen Wänden und fauligem, missfärbigem Inhalt.
VII. 60jährige Dame beobachtet v. Chr. Heath (Clinical transact. I p. 70 1868) Schmidt'sche JB. Bd. 158 pag. 303.	Schmerzen beim Schlingen. Mässige Verengerung der Speiseröhre. Schwellung an der linken Seite des Kehlkopfes. Durch Punction daselbst stinkender Eiter mit Speiseresten entleert. Allmälig bedeutendere Structur. Kachexie. Durch Inanition Tod.	?	Nicht gestattet.

VIII. 44jähr. Mann mitgeth. v. Dr. Menzel (Wien medizin. Wchnschr. XX. 56 1870.	Festere Speisen bleiben in der Höhe des Ringknorpels stecken, daselbst Verengerung. Unter der r. clavicula Dämpfung mit Bronchialathmen. Lähmung des untern linken Stimmbandes. Oesophagotomie, Tags darauf Tod.	?	Carcinoma oesophagi mit 2 Communicationsstellen mit der Trachea. N. Larynx sup. in der Aftermasse untergegangen. In der r. Lungenspitze eine Schwiele.
IX. 59jährig. Mann Aus der Gerhardt'schen Klinik mitgetheilt von Schneider Berliner kl. Wochenschrift V. 31 und 32 1868.	Schlingbeschwerden. Schmerzen in der rechten Schulter u. Magengegend. Husten mit übelriechendem Auswurf. Lähmung des linken Stimmbandes. Abmagerung. R. Lungenspitze gedämpft, Bronchialathmen. In der Mitte des Oesophagus durch die Schlundsonde ein Hinderniss gefühlt, welches zuletzt unüberwindlich wird. Ernährung per rectum, Inanition.	3 Monate	Unteres Drittel des Oesophagus in ein carcinomatöses Geschwür verwandelt. Perforation in die r. pleura und in die Trachea. An der Basis des r. O. Lappens eine wallnussgrosse Ulcerationsfläche mit grünlichgrauem Gewebe ausgekleidet. Der in den O. Lappen führende Zweig der Lungenarterie thrombosirt.
X. Alter? Besnier (Gaz. des Hôp. 52. 1858) Schmidt. Jb. Bd. 145 pag. 163.	?	1 Jahr	Krebsige Ulceration des obern Theils der Speiseröhre, Communication mit der Trachea nahe der Bifurcation. Perforation der r. Pleura durch einen im Mediast. post. zwischen krebsig degenerirten Lymphdrüsen verlaufenden fistulösen Gang.
XI. 45jährig. Mann Chalybaeus (deutsche Kl. 23. 1868.)	Schlingbeschwerden. Lancinirende Schmerzen hinter dem manubrium sterni. Hinderniss im Oesophagus in der Höhe des 1. und 2. Brustwirbels, Husten mit dickschleimigem Auswurf. Zunehmender Verfall. Plötzlicher Tod.	4 Monate	Vom 4. bis 6. Brustwirbel ein carcinomatöses Geschwür des Oesophagus in der Ausdehnung von 2¾″ An der hintern Wand des Geschwüres 4 unter einander liegende Perforationsöffnungen. L. O. Lappen fest verwachsen, luftleer, pigmentirt, grobkörnig auf der Schnittfläche. 2″ unter der Spitze eine haselnussgrosse Caverne mit kleineren Bronchialästen zusammenhängend und eine dünne gelbe Flüssigkeit mit Grieskörnern enthaltend.

Alter des Individ. Autor.	Auszug aus der Krankengeschichte	Dauer der Krankheit	Section
XII. 39jährig. Mann. Dr. Meissner (Arch. der Heilkunde II. 4. p. 365. 1861.)	Schlingbeschwerden, Verdauungsbeschwerden, Erbrechen, Schmerzen in der Magengrube. Husten mit schaumigen Auswurf. R. Brusthöhle durch pleuritisches Exsudat gedämpft. Auf beiden Seiten, besond. l. bronchitische Geräusche. In der r. Spitze grossblasiges Rasseln (Caverne). Sonde nur eine kurze Strecke einführbar. Bedeutende Abmagerung. Dyspnö. Somnolenz.	3 Jahre	Oesophagus verengt, Wandung carcinomatös infiltrirt. In der Mitte der ganzen Speiseröhre eine haselnussgrosse Ausbuchtung, welche durch einen gleich der Oesophaguswand infiltrirten Gang in eine faustgrosse im r. O. Lappen befindliche Caverne führt, dieselbe mit einer stinkenden schmierigen Masse von Speiseresten angefüllt An der Aussenseite des r. O. Lappens einige Krebsknoten.
XIII. 65jähr. Mann. B. Balding (Transact. of the pathol. Soc. of Lond. Vol. IX. p. 194) Schmidt'sche JB. Bd. 114 p. 34.	Hochgradige Dysphagie. Zweimaliges plötzliches Blutbrechen. Beim 2tenmal plötzlicher Tod.	6 Monate	$1\frac{1}{2}$'' unter dem obern Ende des Oesophagus eine carcinomatöse Strictur. An der r. Seitenhälfte des Oesophagus eine Perforationsöffnung in eine wallnussgrosse Höhle zwischen Oesophagus und A. anonyma. In der r. A. subclavia $1\frac{1}{2}$'' von ihrem Ursprung eine rundliche $\frac{1}{3}$'' im Durchmesser haltende Oeffnung in Comunication mit der genannten Höhle.
XIV. 47jähr. Mann. Habershon u. Cooper Forster. (Guy's Hosp. Rep. 3. Ser. Vol. IV. 1858.) Schmidt'sche JB. Bd. 101. p. 325.	Schmerzen im Halse, Schlingbeschwerden. Abmagerung. Hochgradige Dyspnö, desshalb Tracheotomie gemacht. Beim Schlucken von Flüssigkeit heftiger Husten. Nährklysmen nicht ertragen, desshalb Gastrotomie.	$5\frac{3}{4}$ Mon.	Carcinomatöses Geschwür des Oesophagus mit Uebergreifen auf den Larynx. Gegen die Trachea hin alle Häute des Oesophagus zerstört. Perforation in die Trachea. Unterhalb der Geschwürsfläche ist der Kanal des Oesophagus durch Infiltration der Wand verengt. Im l. U. Lappen Congestion und Verdichtung des Gewebes.

XV. Alter ? Dr. Friedrich Betz. Würrtt. Corr.-Bl. 22 1855.	Brennender Schmerz im Halse. Schlingbeschwerden mit Schmerzen verbunden. Regurgitation. Stenose nachweisbar.	?	Krebsige Entartung der Speiseröhre in der Gegend des 3. und 4. Brustwirbels. Totale Zerstörung der hintern Wand. Verwachsung derselben an der zerstörten Stelle mit der vordern Parthie der Wirbelsäule, wodurch die Comunication des Oesophagus mit der Brusthöhle verhindert wurde.
XVI. 38jährige Frau Bleuland (observ. anal. med. de sana et morbosa oesophagi struct. Lugd. Batav. 1785 in 8 p. 94.) Der Auszug Arch. gener. de med. 1832 tom. XXX. pag. 509.	Schlingbeschwerden mit Schmerzen verbunden. Gefühl von Hinderniss beim Schlucken. Regurgitation, Abmagerung, Inanition.	2 Jahre	Oesophagus in der Höhe des VII. Brustwirbels dilatirt, darunter eine carcinomotöse Stricktur mit Perforation. Dadurch Communication des Oesophagus mit einer Excavation der r. Lunge.
XVII. 40jähr. Mann. Moutard Martin. Biblioth. méd. 1811 XXXIV. 85.) Schmidt'sche JB. Bd. 60 p. 174	Schmerzen im Epigastrium, Erbrechen. Unvermögen, feste Speisen zu geniessen, Abmagerung. Beim Tragen einer Last plötzlich starker Schmerz innerhalb der Brust, welcher in die rechte Schulter ausstrahlt. Seit dieser Zeit wird jede genossene Flüssigkeit unter heftigem Husten sofort wieder entleert.	?	Trachea enthält eine graubräunliche Masse. In der Höhe des VI. Brustwirbels ist der Oesophagus in einen ulcerirten Scirrhus verwandelt, daselbst bedeutende Stenose. R. Lunge hängt mit dem Tumor zusammen. In der Mitte desselben eine Perforationsöffnung, welche mit einer beträchtlichen Ulcerationsfläche der r. Lunge correspondirt. In dieser Excavation befindet sich Flüssigkeit von gangränösem Gestank.
XVIII. Alter? Grisolle (Bull. de la Soc. anatom. 1833 Nr. 48. et Rev. med. Août. 1833) Schmidt-Jahrb. Bd. 60 p. 174	Dumpfer Schmerz längs der Speiseröhre Schlingbeschwerden mit Suffocationserscheinungen. Stechende Schmerzen neben dem Sternum. Rostfarbige, später stinkende Sputa. Circumscripte Pneumonie im Vordertheil der rechten Lunge. Unter den Erscheinungen derselben u. unter den fürchterlichsten Schlingbeschwerden Tod.	?	R. Lunge in einem Grade erweicht, dass das Gewebe auf den leichtesten Druck in einen schwärzlich grünen stinkenden Brei zerfällt. In der Höhe der Insertion der Bronchien eine Aushöhlung in Communication mit dem carcinomatös entarteten, perforirten Oesophagus.

Alter des Individ. Autor.	Auszug aus der Krankengeschichte.	Dauer der Krankheit	Section
XIX. 50jähr. Mann. Epistol. ab eruditis viris ad Alb. Hallerum I. 3 epist. 603 et 611 Schmidt'sche JB. Sd 60 pag. 177.	Schmerz beim Schlucken und erhebliche Beschwerden, so dass nur dünnflüssige Speisen passirten, aber auch diese schnell wieder erbrochen wurden. Abmagerung. Unter hectischen Erscheinungen Tod.	?	Im u. Theil der l. Lunge eine ziemlich grosse Caverne mit der Speiseröhre in Communication. Oberhalb der Cardia und an der Cardia eine c. 2 Finger breite carcinomatöse Geschwulst, oberhalb derselben Stenose.
XX. Alter? M. J. Taylor (Essais et observations de méd. de la Faculté d'Edinbourg traduit par Demours. Paris 1742. II. 406) Schmidt. JB. Bd. 60. p. 178.	?	?	Oesophagus im u. Theil in eine dicke scirrhöse Substanz umgebildet, in welcher mehrere kleine Abscesse wahrnehmbar sind, welche sich in die Magenhöhle öffneten. L. U. Lappen mit dem Zwerchfell fest verwachsen, an der Verwachsungsstelle eine Art Sack, welcher Eiter und eine braune Flüssigkeit enthält und mit dem Magen communicirt.
XXI. Alter ? Dr. Hartung Schmidt. JB. 22. pag. 183.	Schlingbeschwerden mit Schmerzen, Unvermögen, feste Nahrung zu geniessen. Regurgitation unter Husten. Abmagerung, Fieber. Als Hinderniss eine Stelle unmittelbar über der Cardia bezeichnet. Beim Sondiren heftige Hustenanfälle. Ernährung durch Klysmen. Rothbraune Sputa. Dyspnö. Kachexie.	3 Jahr	Beide U. Lappen fest verwachsen, Gewebe erweicht, beim Zusammendrücken fliesst eine eiterartige, bräunliche Masse aus. Carcinomatöse Strictur des Oesophagus in der Höhe der Bifurcation. 4 Perforationsöffnungen in die Trachea.

XXII. 43jähr. Mann Dr. Hennoch Caspar's Wochenschr. Nr. 38—40 1847	Schmerzen im Schlund, Dysphagie, Unvermögen, feste Speisen zu geniessen. Durch die Sonde eine Strictur des Oesophagus nachgewiesen. Später heftiger Schmerz in der r. Mamma, Dyspnö, quälender Husten mit stinkendem eitrigem Auswurf. Fieber. Auf der r. Brustseite Dämpfung.	ca. 1 Jahr	Oesophaguscarcinom. Im u. Theil der r. Brusthöhle 2 Quart gelber, flockiger Flüssigkeit, Pseudomembranen. Perenchym des r. U. Lappens carnificirt. Im r. Mittellappen eine 8 Groschenstückgrosse Oeffnung mit Medullarkrebsmassen gefüllt, von ihr quer durch die Lunge ein Fistelgang zum perforirten Oesophagus.
XXIII. 49jähr. Mann. Ebendaselbst.	Carcinomatöse Geschwulst an der Wange. Magenschmerzen, Erbrechen. Kachexie. Mit der Sonde ein Hinderniss im unt. Theil des Oesophagus gefühlt. Schlingbeschwerden, welche plötzlich nachliessen und an deren Stelle heftiger Husten mit fötidem Auswurf trat. Hectisches Fieber.	8 Monate	R. Pleuraadhaesionen. Im r. O. Lappen eine Höhle mit stinkender Flüssigkeit, von der ein Fistelgang quer durch die Lunge zum carcinomatös entarteten, perforirten Oesophagus geht.
XXIV. 45jähr. Mann. S. O. Habershon (Guy's Hosp. Rep. 3. Ser. Vol. II. p. 206) Schmidt'sche JB. Bd. 101. p. 179.	Dysphagie, heftiger Sternalschmerz. Erbrechen. Pneumonie mit alter Lungentuberculose diagnosirt.	9 Wochen u. 9 Tge.	Carcinomatöse Strictur des Oesophagus in der Ausdehnung von 5″ mit Perforation. Einige Bronchialdrüsen, in welche der Vagus eingelagert ist, krebsig degenerirt, r. U. Lappen gangränös.
XXV. 50 Jahre alt. Geschlecht ? Ebendaselbst.	Starke Dyspnö. Geröthetes Gesicht, Weitere Angaben fehlen. Tod durch Apnö.	3 Monate	Carcinom des Oesophagus mit Perforation in die Trachea. Pneumonie Granularatrophie der Niere. R. U. Lappen roth hepatisirt mit Uebergang ins Gelbe. Seröser Erguss in der r. Pleura.
XXVI. 75 Jahre alt Geschlecht ? Ebendaselbst.	Permanente Dyspnö und Erbrechen. Durch Sondiren keine Verengerung aufzufinden.	c. 11 Mon.	In der Mitte des Oesophagus carcinomatöses Geschwür 2″ lang, die ganze Circumferenz einnehmend. An der r. Lungenwurzel gangränöser Zerfall. Im l. U. Lappen eine umschriebene Apoplexie, Lobuläre Pneumonie und eine Eitervomica.

Alter des Individ. Autor.	Auszug aus der Krankengeschichte	Dauer der Krankheit	Section
XXVII. 63jähr. Frau Ebendaselbst.	Schlingbeschwerden, Regurgitation. Tumor in der Magengrube.	c. 1½ J.	Carcinomatöses Geschwür des Oesophagus. In der Gegend der Lungenwurzel ein erhabener, ulcerirter, theilweise erweichter Rand um einen totalen Substanzverlust von 3″ Länge. Die betreffende Stelle in der Lunge war erweicht. Im Pericard eine sechsergrosse Oeffnung, durch welche die krebsige Ulceration auf das l. Herzohr übergegriffen war. In der l. Lungenspitze carcinomatöse Ablagerungen. In der Umgebung chronische Pneumonie. Aehnliches Infiltrat in den übrigen Partien dieser Lunge. Magencarcinom.
XXVIII. 38jährige Frau. Ebendaselbst.	Abmagerung. Bedeutende Dysphagie, stetige Regurgitation.	8 Mon. u. 8 Tage	Carcinomatöses ringförmiges Geschwür 3″ lang. In der Höhe über der Bifurcation 1 Perforationsöffnung 1½″ lang in die Trachea. Unter der r. Pleura eine Lage gelblich weisser Krebsmassen.
XXIX. 44jähr. Mann C. Gussenbauer (v. Langenbeck Archiv für klin. Chirurgie XIV. 3. p. 561, 1872.	Schlingbeschwerden, Unvermögen feste Speisen zu geniessen. Durch die Sonde Stenose nachgewiesen. Stechende Schmerzen in der r. Brusthälfte, Husten, Dyspnö, blutigeiteriger Auswurf. Abmagerung. Ueber dem rechten Oberlappen Dämpfung mit Bronchialathmen, Rasseln. Erschlaffung des linken Stimmbandes. Nährklysmen, Oesophagotomie.	?	O. Theil des Oesophagus in der Länge von 13 Ctm. ringsum in eine Aftermasse umgewandelt. In der Mitte derselben eine Hirsekorngrosse Lücke und eine über 1 Ctm. grosse Oeffnung, welche beide in die Trachea führen. N. Larynx von der Aftermasse eingeschlossen. Lungenbefund nicht angegeben.
XXX. 40jähr. Mann. Dr. Deininger Inau-	Unvermögen feste Nahrung zu sich zu nehmen. Regurgitation. Aphagie.	1 Jahr?	L. Lunge verwachsen. An der Basis des o. Lappens eine faustgrosse, brandige mit schwarzgrünem Brei

guraldisertation. Erlangen. 1860 844 pp.	Abmagerung. Heftiger Hustenschmerz mit massenhaftem Auswurf Im untern Drittheil des Oesophagus Hinderniss mit der Sonde gefühlt. Dämpfung über der linken Lunge. Gangränöser Geruch aus dem Munde. Collaps.		erfüllte Höhle Bronchien daselbst mit blutigem Eiter gefüllt. Im Oesophagus unterhalb der Bifurcation eine carcinomatöse Strictur, daselbst ein Substanzverlust von 2″ Länge und 1/2″ Breite.
XXXI. 45jähr. Mann Dr. W. Gull (Guy's Hosp. Rep. 3 Ser. V p. 307) Schmidt'sche JB. Bd. 113. p. 309.	Schlingbeschwerden mit Schmerzen verbunden. Abmagerung. Husten mit penetrant stinkendem, schleimigeitrigem Auswurf. RH. von der scapula an abwärts Dämpfung, kein Athmungsgeräusch. Oberhalb der gedämpften Partie bronchophonie und Rasseln.	einige Wochen	Carcinom des Oesophagus, welches den r. Vagus einschliesst. Perforation, wohin, nicht angegeben. R. Lunge hepatisirt. U. Lappen mit graugrünlicher, seropurulenter, stinkender Flüssigkeit infiltrirt, Bronchien durch schleimigeitriges Exsudat verstopft.
XXXII. 62jähr. Mann Curling (Transact. of the patholog. Soc. of Lond. Vol. IX. p. 39,) Schmidt'sche JB. Bd. 109. p. 178.	Abmagerung. Husten. Dyspnö. Cyanose. Tracheotomie.	13 Mon.	Carcinom des Oesophagus und des Larynx. In der Höhe des III. Trachealknorpels ist das Carcinom des Oesophagus in geschwürigem Zerfall und zeigt eine Perforationsöffnung gegen den Larynx. Lungenbefund nicht angegeben. Es ist in diesem Fall zweifelhaft, ob das Carcinom vom Oesophagus oder vom Larynx ausging.
XXXIII. 37jährige Frau. Bristowe. (p. 210) Schmidt'sche Jahrb. Bd. 102 p. 290)	?	?	Carcinomatöse Verschwärung der u. Hälfte des mittleren Drittels des Oesophagus. 4 Intercostalarterien R. öffnen sich 1/4″ von ihrem Ursprunge unmittelbar in das Geschwür. Blutüberfüllung des Magens und Darmkanals. Alte pleuritische Verwachsungen R.

Alter des Individ. Autor.	Auszug aus der Krankengeschichte	Dauer der Krankheit	Section.
XXXIV. 61jähriger Mann. Part (und Brinton p. 191.) Schmidt'sche Jahrb. Bd. 102. p. 290	Abmagerung. Dysphagie. Blutbrechen. „Der Krankheitsverlauf glich dem eines Oesophaguskrebses.“	c. 9 Mon.	R pleuritische Verwachsungen über dem o. Lappen, der Lungenbasis und hintern Lungenwand. An letzterer Stelle eine grosse mit schmutziger Jauche gefüllte Höhle. Längs der r. Seite im hintern Mediastinum eine kleinere mit schwarzgrüner, butterweicher, Substanz gefüllt. Im Oesophagus unter dem Aortenbogen ein unregelmässiges, zottiges, 2″ langes Geschwür mit Perforation in den r. Bronchus. An der diesem Bronchus angrenzenden Lungensubstanz eine Muscatnussgrosse Höhle.
XXXV. 55jähriger Mann. Dr. Ribbentrop (Pr. Ver.-Zeit. Nr. 9. 1846)	Schmerzen im Schlund und Magen. Abmagerung. Schlingbeschwerden. Erbrechen. Heftiger Husten mit stinkendem Auswurf.	?	Mitten in der r. Lunge ein fast faustgrosser Lungenbrandheerd, eine Höhle mit graugelblicher, stinkender Jauche gefüllt. Dicht über dieser Höhle eine zweite wallnussgrosse. Der Oesophagus hat in einer Ausdehnung vom Schlundkopf bis zum Magen durch carcinomatöse Infiltration fast den Umfang eines Dickdarmes. Innenfläche geschwürig.
XXXVI. 46jähriger Mann aus der Niemeyer'schen Klinik zu Greifswald 1859 beschr. von Tütel [Im Auszg. Hb. f. sp. Path. u. Ther. Bd. 7, 1te Hälfte p. 123.	Erbrechen nach dem Schlingen. Rythmisches plätscherndes Geräusch bei jeder Systole. Herzdämpfung verschwunden, dafür voller, nicht tymp. Perc. (s. S. 7 und 8.)	3 Jahre	Pyopneumopericardium, Perforation des Herzbeutels. Carcinomatöses Geschwür des Oesophagus, Perforation mit Fistelgang in den Herzbeutel.

XXXVII. Dr. Reinke. (Virch. Arch. Bd. 51. pag. 407.	Auscultirte man am Rücken r. von der Wirbelsäule, während Patientin in Absätzen trank, so hörte man jeden einzelnen Schluck mit einem kurzen klingenden Geräusch bis zur Striktur gleiten; aber erst nach jedem 6ten bis 8ten Schluck passirte die Flüssigkeit die Enge selbst mit einem langgedehnten, schlürfenden Rauschen, wie wenn plötzlich eine Schleuse geöffnet sei. Beim weiteren Verfolgen dieser Erscheinung war man auf eine schon früher beobachtete leichte Dämpfung aufmerksam, die in einer Ausdehnung von etwa einem Zweithalerstück hart in der r. Seite der Wirbelsäule auf der Höhe des VII. Brustwirbels lag. Percutirte man an jener Stelle während der Patient trank, so nahm die Dämpfung allmählig auffällig an Intensität und auch ein wenig an Umfang zu, um vom Moment an, wo ein gleichzeitig ein wenig tiefer Auscultirender den Beginn des Rauschens meldete, rasch wieder abzunehmen. Die Erscheinung blieb aus, wenn man den Kranken feste Nahrung geniessen liess.	R. Lunge durch frische Adhäsionen mit der Brustwand verwachsen. Nach Trennung derselben fliesst eine trübe, stinkende Flüssigkeit aus. Im u. Lappen eine Caverne. Im Oesophagus ein ulcerirtes Cancroid, welches in der Höhe der Kreuzungsstelle des l. Bronchus beginnt und von hier noch 11 Ctm. nach u. reicht. Oberhalb desselben ist der Oesophagus stark erweitert. Die Höhle der betreffenden Oesophagus partie ist eng und stark ulcerirt und communicirt 6 Ctm. unterhalb der o. Gränze durch einen kurzen, etwa rabenfederkieldicken Kanal mit einer im r. u. Lappen etwa 6 Ctm. unter dessen höchster Spitze gelegenen Caverne.

Alter des Individ. Autor.	Auszug aus der Kranken-Geschichte.	Dauer der Krankheit	Section.
XXXVIII. 37jähr. Mann. Erlanger Klin. 1867. (Hdb. f. sp. Path. u. Ther. VII. Bd. 1te Hälfte pag. 120.121.	Erbrechen. Ruminiren festerer und flüssiger Speisen, Hinderniss 45 cm. von den Schneidezähnen nach abwärts durch die Sonde gefühlt. Durch consequentes Sondiren Besserung. Nach 3½ Monaten completer Verschluss der Spieseröhre. Später „gelangt die Sonde zeitweilig in den Magen, zu andern Zeiten wird sie wie in einem Trichter gefangen. Am r. Unterlappen neben der Wirbelsäule schwache Dämpfung des Perc. ohne wesentliche Veränderung des Athmungsgeräusches. Das Schlinggeräusch endet in der Striktur plötzlich.“ „Jedesmal nach dem Genuss von Milch tritt krampfhafter Husten auf, durch den alsdann eine kleine Partie Milch expectorirt wird.“	4 Monate	Im obern Drittel der Speiseröhre zwei isolirte, über haselnussgrosse Krebsknoten. Im u. Drittel ist der Kanal in der Länge von 4 Ctm. beträchtlich verengert. „Vom Beginn der Strictur geht nach R. durch eine etwa erbsengrosse Oeffnung ein Fistelgang ab, welcher durch das schwielig verdichtete Mediastinalgewebe hindurch in den r. u. Lungenlappen führt, woselbst er am hintern Umfang in mehrere etwa kirschkern- bis haselnussgrosse Höhlen mit glatter Innenfläche und graurothem flüssigem Inhalt ausmündet.“

An diese in der Literatur verzeichneten Fälle reiht sich nun der unter Herrn Director von Ziemssen von mir selbst beobachtete Fall als Schluss an.

Margaretha Meissinger 62 Jahre alt, Köchin aus Nittenau trat am 10. Juli 1878 in das allgemeine Krankenhaus in München ein.

Vor 11 Jahren lag Patientin in Pfaffenhofen 6 Wochen im Spital an gichtischen Leiden (Polyarthritis) und musste sich mehrere Wochen nach dem Verlassen des Spitals noch schonen. Vor 10 Jahren wurde Patientin von quälendem Husten mit gelbem Auswurf befallen und lag 8 Wochen wieder im Spital von Pfaffenhofen. Sie gebrauchte damals Leberthran. Seit einem Jahre leidet sie an Beschwerden, die ihren Sitz im untern Theil der Speiseröhre oder am Eingang des Magens haben. Trockener Husten und Heiserkeit besteht seit einem Vierteljahre. Lancinirende Schmerzen durchziehen sagittal die Magengegend. Seit 8 Tagen sehr reichlicher Auswurf. Die Schmerzen in der Magengegend vorn und rückwärts gegen die Wirbelsäule zu vermehren sich. Flüssigkeit und feste Speisen passiren den Schlund und die Speiseröhre, werden aber seit 4 Tagen, bevor sie in den Magen gelangen, unter heftigem Hustenschmerz in die Mundhöhle wieder zurückgeworfen. Früher schon bestand Uebelkeit und ab und zu schleimiges Erbrechen. Vater mit 66 Jahren an Apoplexie, Mutter in demselben Alter an Magencarcinom gestorben.

Patientin bedeutend abgemagert, kachektisch ohne Fieber, Puls und Respiration beschleunigt. Epigastrium kahnförmig eingezogen, das ganze Abdomen muldenförmig vertieft. Lymphdrüsenschwellung am Halse. Lancinirende Schmerzen oberhalb der Magengegend. Die Beschwerden beim Schlucken nehmen zu, so dass compacte Speisen nicht mehr passiren können. Patientin wird desshalb nur mit Milch ernährt. Da aber auch nach der Milcheinfuhr bald darauf heftiger Hustenreiz erfolgt, welcher die Expectoration milchiger Sputa zur Folge hat, und zwar in solcher Menge, dass fast alle eingeführte Milch im Sputum wieder erscheint, so wird die Application von Nährklysmen angeordnet und zwar in folgender Form:

Succ. carn. 50,5
Vitell. ov. un.
Vin. alb. 30,0

Die Sondenuntersuchung der Speiseröhre ergibt ein Hinderniss in der Gegend des 6. Brustwirbels, das mit dünnen Sonden noch überwunden werden kann. Die Länge des eingeführten Sondenstücks von der Zahnreihe bis zur Spitze der Sonde gerechnet, beträgt 38 cm. Jedesmal nach einer Sondirung, sowie nach einem vorsichtigen Schlingact treten heftige Glottis-

krämpfe auf, wodurch das Inspirium langgezogen, mühsam, pfeifend wird. Die Krämpfe schliessen ab mit der Expectoration blutig tingirter, mit Luft gemischter Sputa, denen Theile der vorher genossenen Nahrung untermengt sind.

Mit Rücksicht auf das Alter der Patientin, die Anamnese — Mutter an Magencarcinom gestorben — den kachektischen Zustand der Kranken und den durch die Magensonde gelieferten Befund wurde die Diagnose auf ein Oesophaguscarcinom gestellt resp. auf eine carcinomatöse Strictur im untern Drittel der Speiseröhre. Als bestimmte Form des Carcinoms wurde ein aus Plattenepithel bestehendes angenommen, da dieses die fast allein an Oesophagus vorkommende Form des Carcinoms ist.

Bei der physikalischen Untersuchung der Brust wurde nun in den nächsten Tagen folgender interessanter Befund constatirt.

RHU. von der Höhe des VI. Brustwirbels ab befindet eine halbhandbreitgrosse gedämpfte Partie; das Inspirium ist daselbst unbestimmt, das Exspirium bronchial mit grossblasigen, klingenden Rasselgeräuschen. Wenn nun Patientin in kleinen Absätzen Milch trank, so hörte man bei der Auscultation längs der Wirbelsäule das Oesophagus-Geräusch bis zum VI. Brustwirbel, von da an nach abwärts fehlte dasselbe gänzlich. Die Dämpfung rechts von der Wirbelsäule nahm bald nach der Milchzufuhr sowohl an Intensität, als auch an Umfang zu, das Inspirium, welches bis dahin unbestimmt war, wurde laut bronchial, in- und exspiratorische grossblasige klingende Rasselgeräusche traten auf. Nun begannen wieder die heftigen Glottiskrämpfe mit dem langgezogenen erschwerten Inspirium und darauf folgte die Exspiration geballter, etwas blutig tingirter, milchiger Sputa in Münzenform. Untersuchte man jetzt wieder, nachdem der Husten mit dem Auswerfen von Sputis verschwunden war, so fand man, dass die Dämpfung wieder auf ihren früheren Umfang zurückgegangen war, die Intensität derselben wieder abgenommen hatte, das inspiratorische Athmungsgeräusch allmählig seinen bronchialen Charakter wieder verlor und mehr und mehr den des unbestimmten Athmens wieder annahm.

So oft dieser Versuch wiederholt wurde, zeigte sich immer wieder dasselbe Phänomen in ganz gleicher Weise.

Durch diesen charakteristischen Befund wurde die Vermuthung fast zur Gewissheit erhoben, dass hier eine Communication zwischen Oesophagus und Lunge bestehe, wobei aber eine sichere anatomische Diagnose, welcher Art diese Communikation sei, noch nicht gestellt werden konnte. Obgleich nun die Sputa so charakteristisch waren, dass man schon aus ihrer Beschaffenheit folgern musste, dass sie wirklich aus der Lunge herstammten, so wollte Prof. v. Ziemssen doch dem eventuellen Einwurf, dieselben seien nur von der Strictur aus regurgitirte

und nicht aus der Lunge kommende Milchmassen, gerecht werden und machte nun denselben Versuch mit der Schlundsonde. Prof. v. Ziemssen führte eine ziemlich dünne Sonde ein, die theilweise das Hinderniss überwand, schliesslich aber, nachdem sie wieder in einer Länge von 38 Ctm. eingeführt war, nicht mehr weiter gebracht werden konnte, sich hier in einer für das Caliber der Sonde zu weit vorgeschrittenen Strictur befand. Die Strictur konnte aber durch eine feine Bougie noch überwunden werden, welche durch vorsichtiges Weiterschieben leicht in den Magen gebracht werden konnte. Auf die Sonde wurde nun ein Trichter gesetzt und eine mässige Menge Milch eingegossen. Unmittelbar darauf trat das gleiche Phänomen ein. Zunahme der Dämpfung im rechten untern Lungenlappen nahe der Wirbelsäule, lautes bronchiales Inspirium, grossblasige, klingende in- und exspiratorische Rasselgeräusche daselbst und nach einer kurzen Pause kamen die Athmungskrämpfe und die Expectoration der charakteristischen Sputa.

Es wurden noch zwei weitere Versuche gemacht. Vermittelst einer Pipette wurde in den Trichter der Schlundsonde Schwarzbeersaft in der Menge von 30—40 Ctm. eingeblasen. Die Glottiskrämpfe kamen diesmal schneller und waren heftiger, als bei dem vorhergegangenen Versuch, was durch die die Schleimhaut der Luftwege stärker reizende Wirkung dieser Flüssigkeit leicht erklärlich war. Die Expectoration, die unter hörbarem Rasseln vor sich ging, förderte darauf compacte geballte, münzenförmige, intensiv schwarze Sputa zu Tage, denen eine geringe Menge Blut und Luft beigemengt war. Die Menge des Expectorirten entsprach ziemlich genau der Menge des eingeführten Saftes. Der letzte Versuch wurde in gleicher Weise mit dem Schwarzbeersaft angestellt, aber diesmal unmittelbar darauf eine kleine Menge Milch nachgegossen. Nachdem alle Erscheinungen genau so, wie bei den früheren Versuchen sich wieder eingestellt hatten, wurden diesmal Sputa geliefert, die eine ganz charakteristische Beschaffenheit hatten. Ihre Form war so ziemlich die gleiche, wie die der lezten, ihre Consistenz geringer, ihre Farbe war eigenthümlich schmutzig grau. Einzelne zeigten diese Farbe in ganz gleichmässiger Anordnung, bei andern herrschte an gewissen Stellen die schwarze, an andern die graue Farbe vor. Es war eine Vermischung der Milch mit dem Schwarzbeersaft, die theilweise vollständig, theilweise noch unvollständig war. Auch in diesem Falle waren den Sputis Luft und eine geringe Menge Blut beigemischt. Durch die letzten Versuche waren nun alle Einwendungen, das Expectorirte stamme nicht aus der Lunge, unmöglich gemacht und eine Communication des Oesophagus mit der Lunge konnte jetzt mit vollständiger Sicherheit angenommen werden. Nachdem zuvor

die Diagnose carcinomatöse Strictur des Oesophagus gestellt war, lag die Annahme sehr nahe, dass die zwischen Lunge und Oesophagus bestehende Communication im innigsten Canalnexus mit der carcinomatösen Strictur stehe, dass durch Zerfall der carcinomatösen Neubildung, durch fortschreitende Ulceration der mit der Neubildung infiltrirten Oesophaguswand schliesslich eine Perforation der Speiseröhre entstanden sei, welche zur Communication derselben mit der rechten Lunge geführt habe.

Da am VI. Brustwirbel das Oesophagealgeräusch aufhörte und am VII. Brustwirbel die rechte Lunge mit ihrer Pleura unmittelbar dem Oesophagus anliegt (s. Fig. II.), so wurde eben die Höhe des VII. Brustwirbels als Stelle der Perforation in der Speiseröhre angenommen. Die Perforation konnte nun entweder in die Luftwege d. h. den rechten Bronchus erfolgt sein, so dass durch diesen Speisetheile in die Lunge geriethen, woselbst sie eine Zerstörung des Gewebes hervorriefen; oder konnte sie in das Lungengewebe unmittelbar erfolgt sein, das ja hier vermittelst der Pleura der Perforationsstelle unmittelbar anliegt.

Durch die ulcerativen Vorgänge in der Oesophaguswand und durch die schliesslich erfolgende Perforation desselben entstand — so wurde für diesen Fall geschlossen — eine umschriebene Pleuritis und zugleich eine ulceröse Einschmelzung des mediastinalen Bindegewebes. Es bildete sich eine Oesophagusfistel gegen die rechte Lunge hin. Da nun die Ingesta durch den Fistelgang in Contact mit dieser Lungenpartie geriethen, so musste auch diese, nachdem eine reactive Entzündung den Process eingeleitet, in ulcerösen Zerfall gerathen, es bildete sich eine Caverne, welche nun in beständiger Communication mit dem Oesophagus sich befand und in welche von diesem aus bei jeder Nahrungszufuhr Speisetheile übergingen. Das Vorhandensein einer Caverne machte sich physikalisch diagnostisch so deutlich, dass eine solche mit absoluter Sicherheit angenommen werden konnte und auch das Einfliessen der Speisen in dieselbe aus dem Oesophagus lieferte ein so prägnantes Bild, — Zunahme der Dämpfung, bronchiales Inspirium, grossblasige klingende Rasselgeräusche, — dass an der Richtigkeit der Diagnose nicht gezweifelt werden konnte. Der Umstand, dass nicht unmittelbar nach dem Eingiessen der Flüssigkeit, sondern erst nach einer gewissen Pause, ungefähr nach einer Minute die Expectoration begann, deutete eben an, dass in der Lunge durch die Anwesenheit einer Caverne gleichsam ein Reservoir angelegt war, das erst gefüllt werden musste, ehe es seinen Inhalt durch die Expectoration wieder nach aussen abgeben konnte. Das grossblasige klingende Rasseln wurde durch Ueberfliessen der Höhle oder durch Aspiration von Flüssigkeit in einen Bronchus erklärt.

Der weitere Verlauf der Krankheit war nun folgender:

In den ersten Tagen zeigten sich keine erhebliche Veränderungen des Befundes, es wurden täglich 2 Nährklysmen nebst einem Wasserklysma applicirt, welche auch blieben. Ausserdem schluckte Pat. Eispillen. Da die erschwerte Expectoration einen quälenden Hustenreiz unterhielt, wurden Expectorantien gegeben. Die Schlaflossigkeit bei Nacht wurde durch die Darreichung von Morphium gemindert. Nach und nach wurde aber ein immer rapideres Verfallen der Patientin auffällig, die Nährklysmen blieben nur selten und es stellten sich jetzt nach und nach alle Zeichen einer Inanition ein.

22. Juli. Sensorium benommen, Nachts Schlaf durch Morphium. 2 Pankreasklystiere, 3 Wasserklysmen, sämmtliche geblieben. Eispillen mit etwas Fruchtsaft. Die Sputa riechen fad süsslich.

23. Juli. Schlaf durch Morphium erzielt. Zunehmende Somnolenz, Dämpfung rechts von der Wirbelsäule nimmt zu. 3 Nährklysmen, das zweite wird nach 2 Stunden in toto wieder entleert. Auf die Wasserklysmen reichlicher Stuhl.

24. Juli. Nachts viel Husten, wenig Schlaf. Zwei von den drei Nährklysmen werden innerhalb einer Viertelstunde wieder entleert.

Auch die Eispillen werden nicht mehr ertragen, da sie heftigen Hustenreiz hervorrufen. Pat. lässt theilweise unter sich gehen. Der entleerte Harn ist sehr übelriechend. Die Dämpfung H.R. hat bedeutend zugenommen. Vom processus spinosus des VI. Brustwirbels geht dieselbe horizontal nach aussen, schneidet den innern Rand der Scapula beiläufig in der Mitte, fällt gegen den Angelus zu ab und geht bis zum untern Rand der IX. Rippe in der hintern Axillarlinie bei abducirtem Arm. Die Höhe der Dämpfung beträgt 13 Ctm. die Breite 19. Im Bereich dieser gedämpften Partie exquisites Bronchialathmen, besonders starkes bronchiales Exspirium. Rechte fossa supraspinata und Spitze, ebenso fossa infraspinata mässig gedämpft, daselbst verschärftes Vesiculärathmen. Sputa riechen süsslich, faulig. Starker foetor ex ore. Mit den feinsten Sonden dringt man nicht mehr durch die Strictur.

25. Juli. Nachts viel Husten, wenig Schlaf. Von den Nährklysmen keines geblieben, von den Wasserklysmen 2. Pat. lässt beständig unter sich gehen. Sehr starker foetor ex ore. Sputa riechen intensiv gangränös. Lungengangrän sicher anzunehmen. An der gedämpften Partie rechts von der Wirbelsäule tympanitischer Percussionsschall, lautes Bronchialathmen.

Abends. Die Consumtion schreitet stündlich fort. Blässe der Haut, Kühle der Peripheren, Cyanose der Scheimhäute.

Somnolenz. Die mikroscopische Untersuchung der hochgradig brandig riechenden, graugrün gefärbten Sputa, welche spärlich, jedoch noch in Münzenform expectorirt werden, ergibt Pflasterepithel grösserer und kleinerer Form, letzteres mehr mit abgerundeten Ecken, wie es im Oesophagus vorzukommen pflegt, Alveolarepithelien einzeln und zusammenhängend in fettiger, z. Th. myeliner Degeneration, Detritus bestehend aus Fett, Fettkrystallen, spärlichen rothen Blutkörperchen, Bacterien, Eiterkörperchen noch mit guten Conturen und zahlreichen ellastischen Fasern einzeln und in alveolärer Anordnung.

Puls sehr frequent, voll, ziemlich regelmässig.

Nachts. Auf Morphium bedeutende Verlangsamung des Athmens, Collaps mit zweimaligem längerem Aussetzen von Puls und Respiration.

26. Juli. Kühle der Peripheren, Cyanose und Dypsnö. Keine Expectoration mehr. Vollständige Abnahme des Sensoriums.

Abends 8 Uhr Tod. In den letzten Tagen Temperatur bis 39° C.

Sectionsbericht.

Starke Abmagerung.

Im untern Drittel ist das Lumen des Oesophagus bedeutend verengt und schliesslich vollständig stenosirt. 8½ Ctm. von den aryepiglottischen Falten an nach abwärts beginnt ein carcinomatöses Geschwir, welches bis in die Höhe des VI. Brustwirbels hinabreicht. Hier findet sich eine absolute Verschliessung des Lumens. Die Ausdehnung der carcinomatösen Neubildung beträgt 12 Ctm. Die mikroskopische Untersuchung derselben ergibt die Elemente des Plattenepithelcarcinoms.

Linke Lunge durch leichte Adhäsionen verwachsen. Die Oberlappen beider Lungen stark emphysematös, pigmentirt. Der linke Unterlappen blutreich, ödematös. Der rechte Unterlappen ebenfalls blutreich, ödematös, mit Faserstoff beschlagen, von stark brandigem Geruch. Gewebe verdichtet. In ihm befindet sich ein ausgedehnter Brandheerd gegen den Mittellappen zu einem Brei zerfliessend, daselbst eine über Wallnussgrosse Caverne mit schmierigem grauem Inhalt von intensiv fauligem Geruch. In demselben sind mikroskopisch Epithelzellen des Krebses nachweisbar. Zunächst dem rechten Bronchus ist das Lungenparenchym ebenfalls von dem Geschwür angefressen, in brandigem Zerfall begriffen und zu einer übelriechenden Masse zerflossen. Der rechte Unterlappen ist mit leichten Faserstofflocken überzogen. Die Schleimhaut des rechten Hauptbronchus ist mit einer schmierigen grauen Masse überzogen, die Bronchien niederer Ordnung, welche zu der Caverne führen, sind mit derselben Masse angefüllt.

In der Höhe der Bifurcation der Trachea befindet sich im Oesophagus eine Perforationsöffnung mit einem Durchmesser von 1½ Cm. in den rechten Bronchus. Links von dieser genau in der Mitte der Befurcation ist eine zweite kleinere von der Ausdehnung von 1 cm., welche sowohl in die Trachea, als auch in den Anfangstheil des linken Bronchus führt. Noch weiter gegen links und oberhalb der letztgenannten Oeffnung findet sich in der carcinomatös infiltrirten Wand des Oesophagus eine beträchtliche Vertiefung mit unregelmässiger, zackiger Abgrenzung, wie eine Nische, eine Stelle die offenbar der Perforation nahe war.

Herz etwas verkleinert, Klappen normal. Leber namentlich im Dickendurchmesser verkleinert. Parenchym schwach granulirt, derbe Gallenblase mit dunkelflüssiger Galle angefüllt. Milz klein, blass, derb. Nieren ziemlich gross, blass, derb, Oberfläche glatt. Pia mater blutreich, sämmtliche Arterien an der Basis des Gehirns strotzend mit Blut gefüllt. Das Hirnmark der weissen und grauen Substanz blutreich, etwas gequollen.

Die Section ergab also in diesem Fall die diagnosticirte carcinomatöse Stenose des Oesophagus und zwar entsprach die Höhe der Stenose genau der 38 cm. betragenden eingeführten Sondenlänge. Nur lag das Carcinom als solches etwas höher als es diagnosticirt wurde, denn die erwähnte Sondenlänge entsprach nicht dem Beginne, wohl aber dem Ende des Krebses, indem sich hier in diesem Fall die Stenose ausgebildet hatte, während man sonst gewöhnlich annimmt, dass das obere Ende der Neubildung dem Hinderniss entspricht. Ausserdem ergab sich eine Perforation des Oesophagus und eine Communication desselben mit der Lunge. Aber es war keine gegen das Lungengewebe hinführende Oesophagusfistel, welche diese Communication herbeiführte, sondern es war eine Perforation direct in die Luftwege, Trachea und Bronchien, welche im rechten Unterlappen zu einer Fremdkörperpneumonie und schliesslich zur Lungengangrän mit Cavernenbildung geführt hatte. Eine Differenzialdiagnose zwischen diesen zwei möglichen Arten von Communication konnte während des Lebens selbstverständlich nicht gestellt werden, da eine Perforation in die Luftwege ebenso schleichend und beinahe symptomlos verlaufen kann und in diesem Fall verlaufen ist, wie die Perforation in's mediastinale Bindegewebe mit Bildung einer Fistel. Die Symptome, welche auftreten können, sind für beide Fälle die gleichen.

Die zwei Perforationen waren wahrscheinlich nicht zur gleichen Zeit entstanden, die in den rechten bronchus führende, welche eine grössere Ausdehnung hatte, wird wohl die ältere gewesen sein, die zweite kleinere, welche in die Trachea und den Anfangstheil des linken Bronches führte, die spätere. Obgleich nun durch diese letztere auch die linke Lunge hätte in Mitleiden-

schaft gezogen werden können, so war dies doch nicht der Fall, die linke Lunge war vollständig intact. Das klingende Rasseln, welches durch Ueberfliessen der Caverne oder durch Aspiration von Flüssigkeit in einen Bronchus erklärt werden musste, entstand durch Eindringen der Flüssigkeit in den rechten Hauptbronchus. Da während des Lebens nach dem Schlucken von Milch die Expectoration nicht sogleich, sondern erst nach dem Verlauf einer Minute erfolgte, so wurde angenommen, dass in der Lunge gleichsam ein Reservoir für die eindringende Flüssigkeit angelegt war, welches sich erst füllen musste, bevor es seinen Inhalt wieder abgeben konnte. Gerade dieser Umstand sprach mehr für eine durch eine Oesophagusfistel vermittelte Communication desselben mit dem Lungengewebe. Vielleicht findet er jetzt seine Erklärung in der Enge der Perforationsöffnung.

Dieser letzte Fall hat mit dem von Herrn Director v. Ziemssen früher beobachteten in seinem klinischen Verlauf die allergrösste Aehnlichkeit. Die Erscheinungen von Seiten der Lunge waren nahezu die selben, nur mit dem Unterschied, dass in diesem Fall während des Lebens deutliche Zeichen von Lungengangrän aufgetreten waren. Das anatomische Bild war ein anderes. In dem früheren Fall war es eine durch das Mediastinalgewebe durchgehende Oesophagusfistel, die direct zum Lungengewebe führte, wo sie die Bildung einer ulcerösen Höhle hervorrief. In diesem Fall war es aber eine Communication des Oesophagus mit den Luftwegen, welche zur Fremdkörperpneumonie mit nachfolgender Lungengangrän führte. Auch mit dem Fall von Engel-Reimers hat dieser in seinen äusseren Erscheinungen die grösste Aehnlichkeit, nur dass bei jenem noch ein weiteres Symptom sich darbot, nämlich das schlürfende Rauschen, wie wenn plötzlich eine Schleuse geöffnet würde, indem hier schon vorher eine Caverne bestand, welche nun als Oesophagusdivertikel fungirte.

Ueber Prognostisches bei perforirenden Oesophaguscarcinomen lässt sich natürlich nichts Weiteres sagen, da ja jedes Carcinom schon seine lethale Prognose mit sich bringt.

Aber auf ein therapeutisches Moment soll hier zum Schluss mit einigen Worten eingegangen werden, nämlich auf die Application der Sonde bei carcinomatösen Stricturen.

Von vielen Seiten her wird hier der Sonde der Vorwurf gemacht, dass in Fällen von Oesophaguscarcinomen nur sie es sei, welche die Perforation hervorrufe. Die Unrichtigkeit dieser Ansicht wird schon dadurch widerlegt, dass Fälle genug in der Literatur bekannt sind, in welchen Perforationen eintraten, ohne dass auch nur einmal die Sonde angewendet wurde. Auf anderer Seite fehlt es nicht an Fällen, in welchen bei consequentem Sondiren nie eine Perforation zu Stande kam, was die

Obduction hernach bestätigte. Dass eine Sonde, besonders wenn sie mit der nöthigen Gewalt eingeführt wird, im Stande ist, eine Perforation des Oesophagus hervorzurufen, in dem schon ohnehin eine Destruction des Gewebes Platz gegriffen hat, wird Niemand bezweifeln. Sicherlich sind es mehrere von den perforirten Oesophaguscarcinomen, welche das Zustandekommen ihrer Perforation der vielleicht etwas zu rohen Application einer Schlundsonde verdanken. Aber diese Thatsache berechtigt gewiss nicht zu dem Schlusse, dass bei carcinomatösen Stricturen die Application der Schlundsonde contraindicirt sei. Im Gegentheil beweist der Erfolg, dass bei diesen tristen Fällen gar kein anderes Mittel von so lebensverlängernder Wirkung ist, als die vorsichtige, von geübter Hand ausgeführte consequente Application der Schlundsonde. —
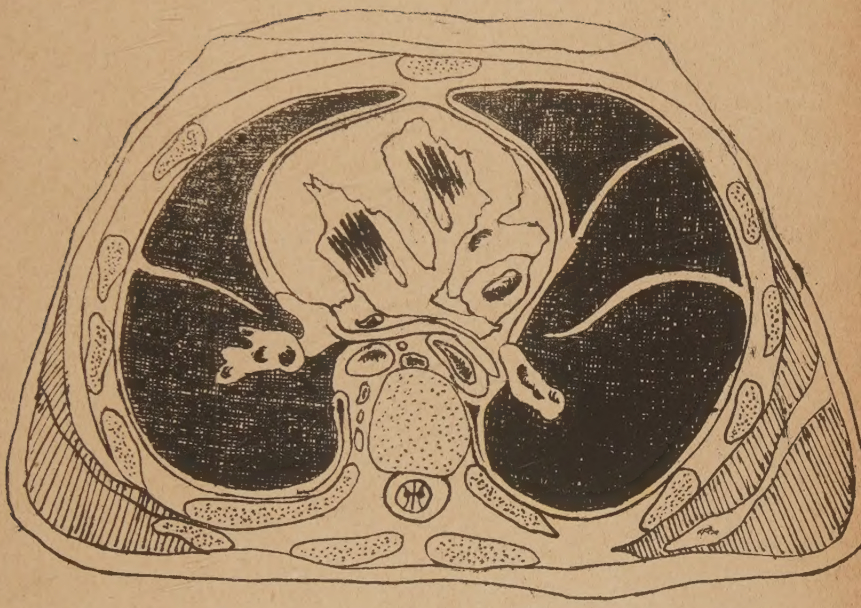
Zum Schlusse dieses Schriftchens fühle ich mich gedrungen, dem Hrn. Director Prof. Dr. v. Ziemssen für die gütige Ueberlassung des Falles und gütige Unterstützung bei Bearbeitung desselben meinen schuldigen Dank auszusprechen.